



SKIN PHARMACY

OLGA WINNICKA-PISAREK

BLIZNY POTRĄDZIKOWE

BLIZNY POTRĄDZIKOWE

U około 95% osób cierpiących na trądzik pozostają blizny [1].

Blizny potrądzikowe powstają w wyniku zaburzenia równowagi enzymów, które regulują ilość kolagenu produkowanego podczas gojenia się trądziku zapalnego. Prowadzi to do tego, że skóra produkuje albo za dużo, albo za mało kolagenu.

Gdy wytwarza się zbyt dużo kolagenu, powstają wypukłe blizny potrądzikowe, zwane bliznami przerostowymi.

Gdy wytwarza się zbyt mało kolagenu, powstają blizny potrądzikowe w postaci zagłębień, znane jako „blizny zanikowe”. W 80–90% przypadków blizny potrądzikowe są zanikowe [2].

JAKA JEST RÓŻNICA MIĘDZY BLIZNAMI POTRĄDZIKOWYMI A ŚLADAMI PO TRĄDZIKU?

Różnica między bliznami potrądzikowymi a śladami potrądzikowymi leży zarówno w ich wyglądzie, jak i w przyczynach leżących u ich podłoża. Chociaż prawdziwe blizny potrądzikowe są spowodowane zmianami w produkcji kolagenu podczas procesu gojenia ran, uważa się, że ślady potrądzikowe są wynikiem utrzymującego się stanu zapalnego, częściowo wywołanego powolnym rozkładem nieżyjących bakterii P-acnes w porach [3].

Stan zapalny jest widoczny u osób o jasnej karnacji (typ I i II wg klasyfikacji Fitzpatricka) w postaci czerwonych plam (rumień pozapalny, PIE), a u osób o ciemniejszej karnacji (typ III-VI wg klasyfikacji Fitzpatricka) w postaci brązowych plam (przebarwienia pozapalne, PIH) [4][5].

Jednakże nie jest rzadkością, że u niektórych osób występują jednocześnie objawy PIE i PIH.

- Zarówno PIH, jak i PIE z czasem ulegają samoistnemu zanikowi, co odróżnia je od prawdziwych blizn potrądzikowych [6].

BLIZNY POTRĄDZIKOWE

ŚLADY PO TRĄDZIKU

ZANIKOWY

PRZEROSTOWY




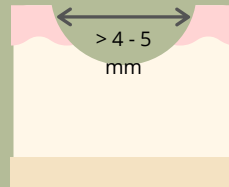
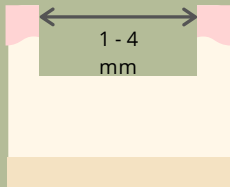
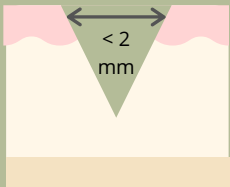
PIH

NA

SZPIKULEC DO LODU

WAGON TOWAROWY

WALCOWANIE



- Powstaje na skutek utraty kolagenu w procesie gojenia się rany.
- Głębsza niż szersza.
- Szerokość mniejsza niż 2 mm

- Powstaje na skutek utraty kolagenu w procesie gojenia się rany.
- Szersze niż głębsze.
- Szerokość od 1 do 4 mm

- Powstaje na skutek utraty kolagenu w procesie gojenia się rany.
- Wygląd przypominający 'falę'.
- Szerokość większa niż 4-5mm.

- Powstaje na skutek nieprawidłowego gromadzenia się kolagenu w procesie gojenia się rany.
- Obejmuje bliznowce.
- Rzadko się zdarza, aby trądzik pozostawiał blizny w ten sposób

- Powstaje w wyniku stanu zapalnego utrzymującego się po wygojeniu się rany.
- Stan zapalny powoduje zwiększoną produkcję pigmentu.
- Występuje u osób o ciemniejszej karnacji (typ Fitzpatricka III - VI)

- Powstaje w wyniku stanu zapalnego utrzymującego się po wygojeniu się rany.
- Może ulec pogorszeniu w przypadku uszkodzenia bariery skórnej.
- Występuje u osób o jaśniejszej karnacji (typ I i II wg Fitzpatricka)

NAPRAWA

NAPRAWA

NAPRAW

NAPRAW

Zwiększenie produkcji kolagenu

- Mikronakłutowanie
- Mikropunktura
- Zabiegi laserowe
- Retinoidy (szczególnie adapalen)
- Aby zapobiec dalszemu powstawaniu blizn, należy leczyć aktywny trądzik, codziennie stosować krem z filtrem przeciwsłonecznym i retinoidy, które oddziałują na główne szlaki zapalne związane z bliznami potrądzikowymi.

- Zabiegi laserowe mogą pomóc zredukować zaczerwienienie i wygładzić strukturę blizny.
- Mogą pomóc plastry/żele silikonowe.

- Niacynamid
- Witamina C
- Kwas azelainowy
- Peelingi chemiczne
- Zabiegi laserowe

- Niacynamid
- Witamina C
- Kwas azelainowy
- Ceramidy
- Zabiegi laserowe

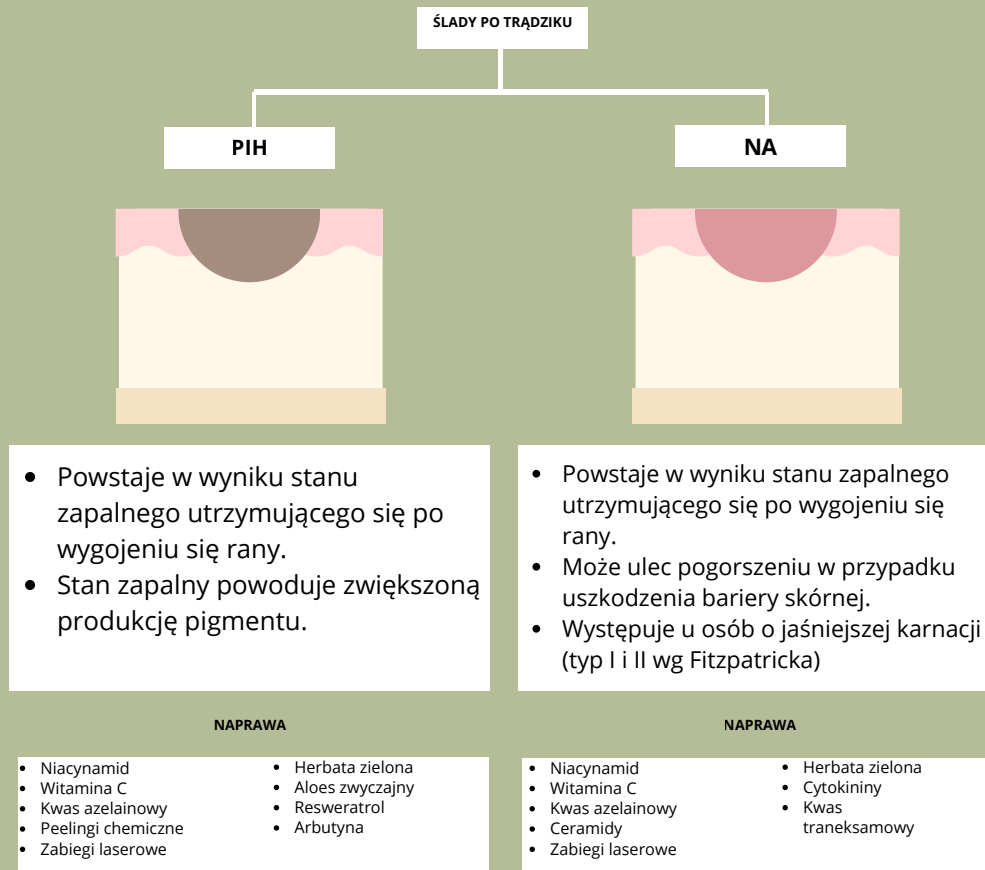
Wymienione zabiegi to tylko przykłady, których skuteczność potwierdzono badaniami. Niektóre zabiegi mogą nie być odpowiednie dla określonych typów/stanów skóry i zawsze należy skonsultować się z dermatologiem, kosmetologiem, aby upewnić się, że są one dla Ciebie odpowiednie.

PIE KONTRA PIE

Różnica między PIH a PIE nie sprowadza się jedynie do koloru znamion, ale także do tego, w jaki sposób powstają. Zarówno PIH, jak i PIE są spowodowane stanem zapalnym lub urazem skóry. Jednak w przypadku PIH stan zapalny powoduje zwiększoną produkcję pigmentu. W szczególności melanina jest produkowana w nadmiarze i przenoszona do otaczających komórek skóry [5].

Natomiast PIE jest wynikiem rozszerzenia naczyń krwionośnych związanego z gojeniem się ran. Wygląd skóry pogarsza się, ponieważ skóra staje się cieńsza w trakcie gojenia [6]. Niektóre dowody sugerują również, że trądzik jest związany z dysfunkcjami bariery skórnej, a pozostałe zaczerwienienie związane z PIE jest spowodowane uszkodzeniem i odwodnieniem bariery skórnej [7].

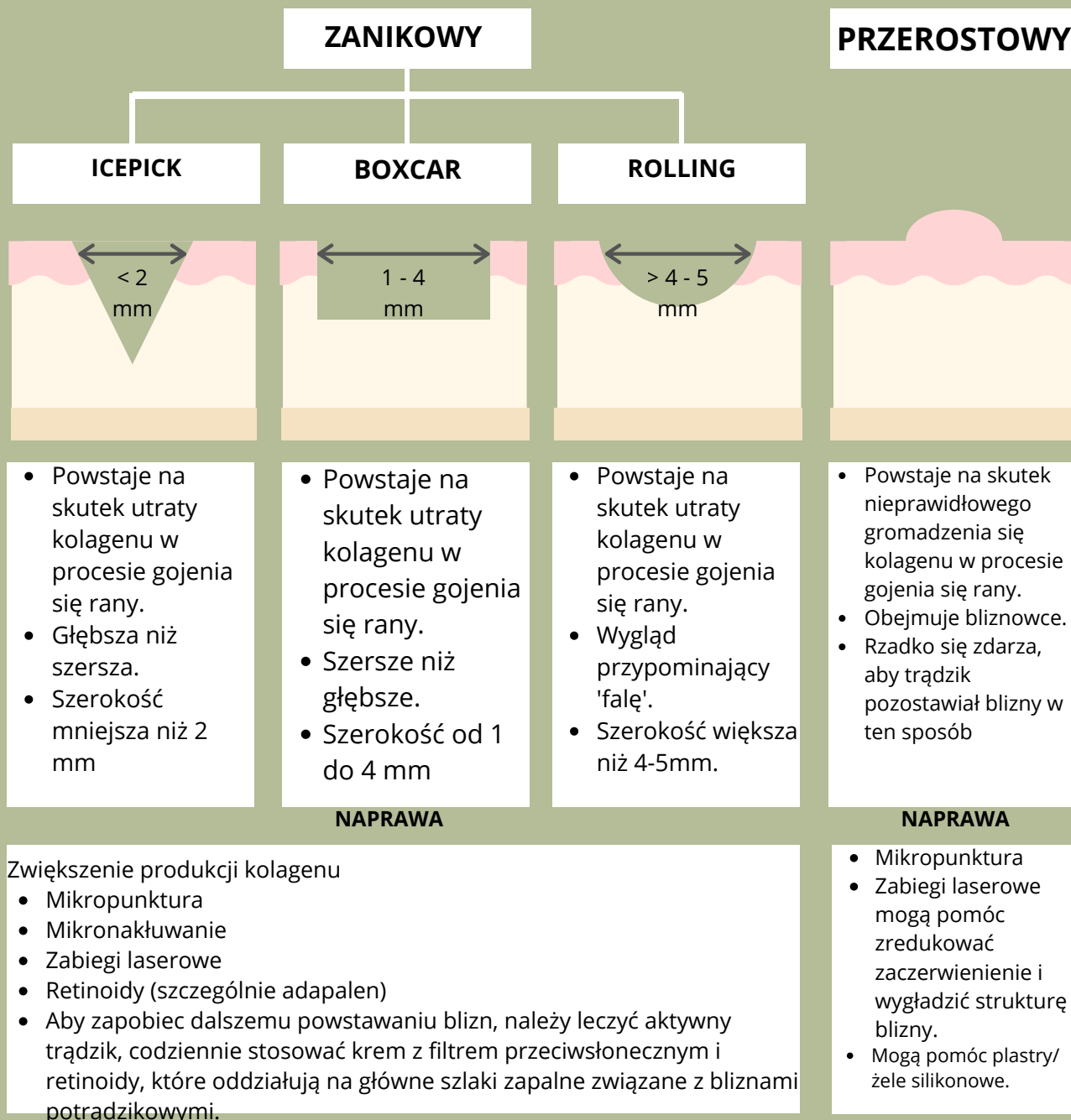
Inna różnica między PIH a PIE może wynikać po prostu z rodzaju melaniny produkowanej przez osoby o ciemnej i jasnej karnacji w odpowiedzi na stan zapalny (eumelanina a feomelanina) [8].



PRAWDZIWE BLIZNY POTRĄDZIKOWE

Istnieją trzy główne rodzaje zanikowych blizn potrądzikowych:

- **Blizny typu „icepick” są zazwyczaj wąskie, w kształcie litery V i sięgają głęboko w skórę właściwą. Są głębsze niż szersze.**
- **Blizny typu boxcar stanowią około 20-30% blizn zanikowych i są szersze, mają okrągły lub owalny kształt i ostro zaznaczone pionowe krawędzie. Mogą być płytkie lub głębokie, ale zazwyczaj nie są głębsze niż blizny typu icepick. Zazwyczaj są szersze niż głębsze.**
- **Blizny rolling stanowią najszerszą formę blizn zanikowych. Powstają one w wyniku włóknistego zakotwiczenia skóry właściwej w tkance podskórnej, co prowadzi do powstawania cieni i efektu pofałdowania na powierzchni skóry. [9][10].**



LECZENIE ZANIKOWYCH BLIZN POTRĄDZIKOWYCH

Przed wszystkim ważne jest, aby upewnić się, że aktywny trądzik został wyleczony przed próbą poprawy wyglądu blizn, w przeciwnym razie nowe blizny będą się nadal pojawiać. Wczesne leczenie aktywnego trądziku pozostaje najskuteczniejszą metodą zapobiegania lub zmniejszania blizn potrądzikowych [11].

Wydaje się, że to wczesne ścieżki zapalne są przyczyną zarówno rozwoju zmian trądzikowych, jak i późniejszych blizn zanikowych, a hamowanie tych ścieżek może zapobiec powstawaniu blizn potrądzikowych.

Miejscowe retinoidy mogą hamować jeden z najważniejszych szlaków zapalnych związanych z trądzikiem i bliznami potrądzikowymi. W rzeczywistości retinoidy nie tylko pomagają zapobiegać bliznom poprzez leczenie trądziku, ale także mogą leczyć istniejące blizny potrądzikowe. Miejscowe połączenie 0,3% adapalenu i 2,5% nadtlenu benzoilu było znacznie skuteczniejsze niż krem kontrolny w redukcji blizn potrądzikowych w 24-tygodniowym okresie leczenia. Ponadto, w przeciwieństwie do kremu kontrolnego, zapobiegało tworzeniu się nowych blizn [12].

Podobne rezultaty uzyskano stosując żel z 0,3% adapalenenem. W badaniu retinoid stosowano raz dziennie przez pierwsze 4 tygodnie, a następnie dwa razy dziennie przez kolejne 20 tygodni. Po 24 tygodniach badania zarówno pacjenci, jak i badacze zgłosili znaczną poprawę, sięgającą nawet 89% [13].

Co więcej, miejscowe leczenie retinoidami (żel z tazarotenem 0,1%) okazało się tak samo skuteczne jak mikronakłuwanie w poprawie blizn zanikowych potrądzikowych [14].

Retinoidy można również łączyć z innymi miejscowymi metodami leczenia w celu wzmocnienia efektów. Na przykład, w jednym badaniu zbadano połączenie 0,025% kwasu retinowego i 12% kwasu glikolowego w leczeniu blizn potrądzikowych. Po 12 tygodniach stosowania u 91,4% pacjentów zaobserwowano znaczną poprawę stanu blizn potrądzikowych [15]. W innym badaniu, w którym połączono 0,1% retinaldehydu i 6% kwasu glikolowego, stwierdzono znaczną poprawę w zakresie aktywnych zmian trądzikowych, blizn potrądzikowych oraz śladów potrądzikowych PIE i PIH [16].

Łącznie, badania te sugerują, że retinoidy mogą być skuteczne w leczeniu zarówno blizn, jak i śladów potrądzikowych, zwłaszcza w połączeniu z kwasem glikolowym. Jednak zazwyczaj leczenie blizn potrądzikowych wymaga takich zabiegów, jak mikropunktura, laserowy resurfacing, dermabrazja, mikronakłuwanie, radiofrekwencja, wypełniacze skórne lub techniki subczyzi i wycięcia.

Leczenie blizn potrądzikowych

Lasery naczyniowe	<ul style="list-style-type: none">• Zwiększ produkcję kolagenu/popraw drobne zmarszczki• Zmniejsz zaczerwienienie• Zmniejsz widoczne naczynia krwionośne• Popraw trądzik	Zanikowy przerostowy PIE
Lasery frakcyjne (NA)*	<ul style="list-style-type: none">• Zwiększ produkcję kolagenu/popraw drobne zmarszczki• Poprawa tekstury skóry• Podniesienie pigmentacji• Może zmniejszyć zaczerwienienie	Zanikowy przerostowy PIE/PIH
Lasery frakcyjne (A)*	<ul style="list-style-type: none">• Zwiększ produkcję kolagenu/popraw drobne zmarszczki• Poprawa tekstury skóry• Podniesienie pigmentacji• Poprawa grubych zmarszczek	Zanikowy przerostowy
Mezoterapia mikroigłowa, Mikropunktura	<ul style="list-style-type: none">• Zwiększ produkcję kolagenu/popraw drobne zmarszczki• Poprawa tekstury skóry• Może poprawić pigmentację	Zanikowy, przerostowy
TCA Cross	<ul style="list-style-type: none">• Zwiększ produkcję kolagenu/popraw drobne zmarszczki• Poprawa tekstury skóry• Może poprawić pigmentację	Zanikowy
Silikon	<ul style="list-style-type: none">• Zapobiegaj nadmiernej produkcji kolagenu/Zmniejsz produkcję kolagenu• Nawilż skórę	Hipertroficzny PIE
Retinoidy	<ul style="list-style-type: none">• Zwiększ produkcję kolagenu/popraw drobne zmarszczki• Poprawa tekstury skóry• Poprawa pigmentacji• Zmniejsza stany zapalne/zaczerwienienia/trądzik	Zanikowe PIH/PIE

*NA = Nieablacyjne (nie powoduje uszkodzenia naskórka), A - Ablacyjne (powoduje uszkodzenie naskórka)

Informacja o składnikach PIH

SKŁADNIK	PRZED PRODUKCJĄ MELANINY	PODZAS PRODUKCJI MELANINY	PO PRODUKCJI MELANINY
Hydrochinon		✓	
Kortykosteroidy			✓
Retinoidy	✓		
Kwas azelainowy		✓	
Niacynamid			✓
Witamina C		✓	✓
Kwas kojowy		✓	
Herbata zielona		✓	✓
Resweratrol		✓	✓
AHA i BHA			✓

Informacja o składnikach PIE

SKŁADNIK	NAPRAWIA FUNKCJĘ BARIERY	ZMNIJSZA ZACZERWIENIENIE I STAN ZAPALNY	ZMNIJSZA ROZSZERZENIE NACZYŃ KRWIONOŚNYCH
Niacynamid	✓	✓	
Retinoidy		✓	
Witamina C	✓	✓	✓
Kwas azelainowy		✓	
Ceramidy	✓	✓	
Kwas kojowy		✓	
Herbata zielona		✓	✓

ŹRÓDŁA:

1. Werschler, W., Herdener, R., Ross, V. i Zimmerman, E. (2015). „Leczenie blizn potrądzikowych: co nowego?”, *J Clin Aesthet Dermatol.*, 8 (Supp 8), s. 2-8.
2. Bataille, V., Snieder, H., MacGregor, A., Sasieni, P. i Spector, T. (2002). „Wpływ genetyki i czynników środowiskowych na patogenezę trądziku: badanie bliźniacze trądziku u kobiet”. *Journal of Investigative Dermatology*, 119, s. 317-322.
3. Vowels, B., Yang, S. i Leyden, J. (1995). „Indukcja cytokin prozapalnych przez czynnik rozpuszczalny *Propionibacterium acnes*: implikacje dla przewlekłego trądziku zapalnego”. *Infect Immun.*, 63(8), s. 3158-3165.
4. Kircik, L. (2014). „Ponowna ocena celów leczenia trądziku pospolitego: adaptacja do nowego rozumienia patofizjologii”. *J Drug Dermatol.*, 13(6), Sup s57.
5. Davis, E. i Callender, V. (2010). „Przebarwienia pozapalne: przegląd epidemiologii, objawów klinicznych i możliwości leczenia skóry kolorowej”. *J Clin Aesthet Dermatol.*, 3(7), s. 20-31.
6. Bae-Harboe, Y. i Graber, E. (2013). „Proste jak drut (rumień pozapalny)”. *J Clin Aesthet Dermatol.*, 6(9), s. 46-47.
7. Yamamoto, A., Takenouchi, K. i Ito, M. (1995). „Zaburzona funkcja bariery wodnej w trądziku pospolitym”, *Arch Dermatol Res.*, 287(2), s. 214-218.
8. Nasti, T. i Timares, L. (2015). „Zaproszona recenzja MC1R, eumelanina i feomelanina: ich rola w określaniu podatności na raka skóry”, *Photochem Photobiol.*, 91(1), s. 188-200.
9. Jacob, C., Dover, J. i Kaminer, M. (2001). „Blizny potrądzikowe: system klasyfikacji i przegląd opcji leczenia”. *J Am Acad Dermatol.*, 45(1), s. 109-117.
10. Connolly, D., Vu, H., Mariwalla, K. i Saedi, N. (2017). „Blizny potrądzikowe – patogenezę, ocenę i możliwości leczenia”, *J Clin Aesthet Dermatol.*, 10(9), s. 12-23.
11. Williams, H., Dellavalle, R. i Garner, S. (2012). „Trądzik pospolity”, *The Lancet*, 379(9813), s. 361-372.
12. Tan, J., Tanghetti, E., Baldwin, H., Stein Gold, L. i Lain, E. (2019). „Rola miejscowych retinoidów w zapobieganiu i leczeniu zanikowych blizn potrądzikowych: zrozumienie znaczenia wczesnego i skutecznego leczenia”, *J Drugs Dermatol.*, 18(3), s. 255-260.
13. Loss, M., Leung, S., Chien, A. i wsp. (2018). „Żel adapalenu 0,3% wykazuje skuteczność w leczeniu blizn zanikowych”, *Dermatol Ther.*, 8(2), s. 245-257.
14. Afra, T., Ramzi, M., Narang, T. i wsp. (2018). „Miejscowy żel z tazarotenenem 0,1% jako nowe podejście do leczenia zanikowych blizn potrądzikowych: randomizowane badanie kliniczne z grupą kontrolną otrzymującą substancję czynną”, *JAMA Facial Plast Surg.*, 21(2), s. 125-132.
15. Chandrashekar, B., Ashwini, K., Vasanth, V. i Navale, S. (2015). „Połączenie kwasu retinowego i kwasu glikolowego w leczeniu blizn potrądzikowych”, *Indian Dermatol Online J.*, 6(2), s. 84-88.
16. Dreno, B., Katsambas, A., Pelfini, C. i wsp. (2007). „Krem z 0,1% retinaldehydu i 6% kwasu glikolowego w profilaktyce i leczeniu blizn potrądzikowych”, *Dermatologia*, 214(3), s. 260-267.